Aus der Frauenklinik der Universität Breslau.
(Direktor: Prof. Dr. Ludwig Fraenkel.)

Die Hystero-Salpingographie

Ihr Anwendungsbereich, ihre Technik und Ergebnisse zur Diagnose weiblicher Genitalaffektionen.

Inaugural-Dissertation

zur Erlangung der Doktorwürde

an der Hohen Medizinischen Fakultät der Schlesischen Friedrich-Wilhelms-Universität zu Breslau

vorgelegt von

Fritz Jeschke.

Breslau 1932

Breslauer Genossenschafts-Buchdruckerei, E. G. m. b. H., Ursulinerstraße 1.

Digitized by the Internet Archive
in 2026

https://archive.org/details/IA41543117_0098

Unter den zur Verfügung stehenden Untersuchungsmethoden in der gynäkologischen und geburtshilflichen Praxis nimmt die bimanuelle kombinierte vagino-abdominale Palpation denselben Platz ein wie in der inneren Medizin die Perkussion und Auskultation zur Diagnose der Herz- und Lungenkrankheiten. Einen Beweis für ihre Bedeutung liefert allein schon die Tatsache, daß sie in keinem der zur Behandlung kommenden gynäkologischen Fälle übergangen wird, und daß es kein anderes diagnostisches Hilfsmittel gibt, das unterschiedslos mit dem gleichen Erfolge zur Klärung sich im weiblichen Becken abspielender pathologischer Prozesse herangezogen werden könnte. Schon die alten Ärzte waren mit der vaginalen Palpation bestens vertraut, wie man aus einem von der Würzburger Hebammenschule überlieferten Siegel schließen darf, das eine zum Touschieren ausgestreckte Hand mit einem Auge auf den Zeigefinger zur Darstellung bringt. In vielen Fällen ist der palpierende Finger imstande, restlos das vorliegende Krankheitsbild aufzudecken. Andererseits ist die Zahl der durch nachträgliche Operation als unrichtig erwiesenen Palpationsbefunde noch recht groß. In einigen Fällen mögen es straffe oder dicke Bauchdecken sein, die den tastenden Finger nicht zum Ziele kommen lassen, in anderen ist es vielleicht die Eigenart der pathologischen Veränderung selbst — ich denke hier speziell an Konglomerattumoren — die eine genaue Abgrenzung unmöglich macht oder ihre Ursprungsstätte verbirgt. Diese Einschränkungen lassen den Wunsch, den Stoeckel einmal auf einer Tagung äußerte, daß die Gynäkologen nicht nur fühlen, sondern auch sehen möchten, als berechtigt erscheinen.

Die Vorstellung, sich mittels geeigneten Instrumentes Einblick in das Cavum uteri zu verschaffen, darf nach den jüngsten technischen Errungenschaften nicht mehr als Utopie angesehen werden. Das Hysteroskop dient diesem Zweck. Aber mit der Untersuchung des Fruchthalters ist die gynäkologische Diagnostik nicht erschöpft. Sehr oft lenken die Klagen und Beschwerden der Patientinnen die Aufmerksamkeit des Untersuchers von vorn herein mehr auf die Beschaffenheit der Eileiter. Ob es gelingen wird, auch diese dem Auge zugänglich zu machen, bleibt zunächst noch dahingestellt. Das Ostium uterinum tubae mit einem Durchmesser von 0,8—1 mm, bei infantilistischem Organ von 0,6 mm und darunter bietet dem Eindringen eines optischen Instrumentes die ungünstigsten Verhältnisse. Eine Verletzung der Tubenschleimhaut dürfte unausbleiblich sein. Das optische Bild würde durch auftretende Blutungen an Schärfe verlieren, die Tube auf dieses immerhin brüske Vorgehen mit schweren funktionellen Störungen reagieren.

Der Röntgenära blieb es vorbehalten, uns um eine Untersuchungsmethode zu bereichern, die bei Innehaltung aller noch zur Besprechung kommenden Gegenindikationen und unter Voraussetzung einer aseptischen Ausführung als ungefährlich und fast unschädlich bezeichnet werden darf und den Untersucher bei negativen oder zweifelhaften Tastbefunden ein gutes Stück weiter zu bringen vermag. Als man den Magen-Darmkanal im Röntgenbilde darzustellen gelernt hatte, schien der Wunsch, nunmehr auch die übrigen präformierten Körperhöhlen röntgenographisch zu erfassen, begreiflich. Die Ausführung scheiterte am weiblichen Genitale zunächst an dem Fehlen eines zuverlässigen Kontrastmittels, das zweierlei Anforderungen gerecht werden mußte: Der stark knöcherne Beckenring ließ eine kräftige Schattenwirkung als notwendig erscheinen, ferner verlangte die unter normalen Verhältnissen eintretende Berührung mit dem Peritoneum von ihm absolute Reizlosigkeit. Der Umstand, daß die Breslauer Universitätsfrauenklinik an dem Ausbau des als Hystero-Salpingographie bezeichneten Verfahrens regen Anteil genommen hat, mag es rechtfertigen, daß ich hier einen kurzen geschichtlichen Überblick über seinen Werdegang einschalte.

Die Salpingographie ist die jüngste der praktisch zur Anwendung kommenden röntgenographischen Methoden. Die ersten Versuche damit fallen in das Jahr 1914. Es waren die Franzosen Dartigues und Dimier, die

sich zur Aufgabe machten, das innere weibliche Geschlechtsorgan im Röntgenbilde zu fixieren. In völliger Unabhängigkeit von ihnen waren die Arbeiten der Amerikaner Cary und Rubin auf dasselbe Ziel gerichtet. Als schattengebendes Mittel wurde eine 10% ige Kollargollösung benutzt und davon 7—8 ccm in die Uterushöhle injiziert. Der Schwerpunkt dieser diagnostischen Methode lag nach Ansicht der Forscher in der Möglichkeit, die Tuben auf ihre Durchgängigkeit hin zu prüfen. Die Pertubation, die bisher diesem Zwecke gedient hatte, beanspruchte eine Verbesserung. Ihre Vorzüge wurden zwar allgemein anerkannt, sie erfuhren aber durch die häufigen Mißerfolge, die sich aus postoperativen Kontrollbefunden ergaben, eine starke Einschränkung. Man hatte daraus gelernt, daß akustische Wahrnehmungen, wie sie sich bei der Perflation ergeben, der subjektiven Deutung einen weit größeren Spielraum gewähren als optische Eindrücke, und war genötigt worden, die Ergebnisse nur bei positivem Durchblasungserfolg als zuverlässig anzusehen. Das anfangs mit großem Beifall aufgenommene neue Verfahren der Metrographie schien zunächst den Erwartungen nicht zu entsprechen. Sei es, daß das zur Anwendung gekommene Kontrastmittel an Schattendichte zu wünschen übrig ließ, oder sei es, daß es sich nachträglich doch nicht als ganz indifferent herausstellte, der Erfolg schien zu weiterer Arbeit nicht wesentlich anzuspornen, die Versuche wurden nahezu aufgegeben. Die Tatsache, daß in den nächsten Jahren im Anschluß an Uterusfüllungen sogar zwei Todesfälle bekannt wurden, mahnte zur Vorsicht und war wenig geeignet, dieser Untersuchungsmethode gegenüber anderen eine bevorzugte Stellung einzuräumen. Es vergingen fast 10 Jahre, ehe der erste nennenswerte Erfolg erzielt wurde. Dem Amerikaner Kennedy gelang es, mit einer 20%igen Natriumbromatlösung einwandfreie Bilder herzustellen. Die Kunde von der Brauchbarkeit dieses diagnostischen Verfahrens fand in Deutschland ihre Bestätigung durch die Arbeiten von Schober, der auf Anregung Prof. Fraenkels an der Breslauer Universitätsfrauenklinik als dem ersten deutschen Institut in Anlehnung an die Kennedysche Methode Uterusfüllungen vornahm und mit den Resultaten sehr zufrieden war. Er selbst schreibt darüber: „Bei richtiger Anwendung der Technik gelingt es, gute Bilder zu erhalten, die Aufschluß über die Tubenbeschaffenheit geben und insbesondere die Diagnose, an welcher Stelle der Verschluß sitzt, mit Sicherheit darstellt."

Zur Frage der Schädlichkeit des Verfahrens äußert er sich auf Grund seiner Erfahrungen dahingehend, daß unmittelbar im Anschluß an die Einspritzung mehr oder minder erhebliche Schmerzen, teils von wehenartigem Charakter, teils als Leib- oder Kreuzschmerzen gedeutet, auftreten. Sie lassen nach wenigen Minuten schon an Intensität nach und sind nach einigen Stunden gänzlich verschwunden. Die Ursache für eine solche Schmerzerregung erblickt er in Reaktionserscheinungen peritonealer Natur, die durch die Berührung der angewandten Kontrastlösung mit dem Bauchfell hervorgerufen werden und nach seiner Meinung eine stationäre Behandlung als angebracht erscheinen lassen. Schädigungen, die erst nach Ablauf der röntgenographischen Untersuchung auftreten und zu anatomischen oder physiologischen Veränderungen geführt hätten, konnte er dagegen niemals beobachten. Es unterliegt keinem Zweifel, daß die günstigen Ergebnisse, die die Arbeiten Schobers zeitigten, dazu beitrugen, daß das neue Verfahren in vielen größeren Frauenkliniken rasch Eingang fand, wobei allerdings in Deutschland die Arbeit Schobers nicht immer als bahnbrechend genügend genannt wurde. Die Prüfung neuer Kontrastmittel auf ihre Anwendungsfähigkeit zeigte Streben nach Verbesserungen, bekundete fortschrittlichen Geist. Neben dem bisher gebräuchlichen Natriumbromat wurde Jodnatrium, Bariumsulphat, Wismutbrei, Umbrenal, Kollargol, Argyrol, schließlich Jodipin, Contrastol und Lipiodol mit mehr oder weniger großer Zufriedenheit benutzt.

Das zur Ausführung erforderliche Instrumentarium, das an den verschiedenen Kliniken kleine Modifikationen zeigt, stellt an Umfang und Reichhaltigkeit keine großen Anforderungen, was für allgemeine Anwendung und Verbreitung dieser Röntgenuntersuchung nur von Vorteil sein kann. Es deckt sich im großen und ganzen mit dem zur Pertubation üblichen. Eine einfache Rekordspritze, mit einem Metallkatheter armiert, bildet das Hauptwerkzeug. Das obere Endstück des Katheters ist abschraubbar und läßt sich, den gegebenen anatomischen Verhältnissen Rechnung tragend, in der jeweils passenden Grösse vorsetzen. Mehrere Seitenlöcher in ihm ermöglichen der Kontrastflüssigkeit bei richtig angelegtem Instrument den Eintritt in das Cavum uteri. Vaginalwärts von ihnen dient eine Gummiolive zur Abdichtung der Portio. Am unteren Ende der Metallsonde befindet sich ein Absperrhahn, der nach Abnahme der Spitze ein Zurückfließen des Öles verhindert

oder überflüssige Ölmengen ablaufen läßt. Der Katheter durchbohrt mittels eines Schraubengewindes eine kleine Metallstange. Sie trägt an ihren beiden Enden in Gelenken zwei zum Fixieren der Portio bestimmte Kugelzangen und sichert damit zugleich dem gesamten Instrumentarium einen gewissen Halt. Als Kontrastmittel findet an der Breslauer Klinik vor allem das Jodipin Anwendung, ferner das vom Franzosen Lafay hergestellte Lipiodol. Beide Mittel zeichnen sich durch kräftige Schattenwirkung aus, haben aber nicht in allen Kliniken, in denen die Salpingographie als Untersuchungsmethode herangezogen wurde, eine günstige Beurteilung gefunden. Dyroff verwirft beide Präparate unter dem Hinweis, daß sie im Körper freies Jod abspalten können und Schädigungen der Tuben und des Bauchfelles durchaus im Bereich der Möglichkeit liegen. Er benutzt deshalb zur Ausschaltung dieser Gefahr das „Contrastol", ein bromhaltiges Kontrastmittel, das von der Firma Passek & Wolf, Hamburg, hergestellt wird. Haselhorst und Temesváry klagen über unangenehme Reaktionserscheinungen, die sich im Anschluß an Uterusfüllungen mit Jodipin einstellten und verweisen auf die Untersuchungen O. Foersters, der nach Jodipininjektionen des Wirbelkanals schwere Veränderungen an der Pia und Arachnoidea feststellen konnte und in dem Lipiodol ein bedeutend unschädlicheres Mittel erblickt. Nach den Erfahrungen unserer Klinik hat sich bei Anwendung des Jodipins, das übrigens im Preise dem ausländischen Präparat weit nachsteht, kein schädigender Einfluß auf die mit ihm in Berührung kommenden Organe oder auf den Gesamtorganismus geltend gemacht. Dieses Urteil steht vollkommen in Einklang mit den Untersuchungsergebnissen von Schneider und Eisler, die trotz wiederholter Nachuntersuchungen weder lokale Veränderungen der Tubenschleimhaut noch am Bauchfell irgend welche Reizerscheinungen beobachten konnten. Selbst nach Resorption von 10 ccm, einer die normale Zahl nahezu ums Doppelte übersteigenden Menge, ließen sich Zeichen einer allgemeinen Intoxikation durch Jod nicht ermitteln.

Die Frage nach dem Verbleib des eingespritzten Öles liegt nahe. Ist die Flüssigkeit bis in die Bauchhöhle vorgedrungen, dann senkt sie sich, dem Gesetz der Schwerkraft folgend, in die tiefsten Partien des Douglasschen Raumes. Hier ist sie nach Tagen, ja mitunter noch nach Wochen als großer dunkler Schatten im Röntgenbilde sichtbar, den schließlich die peritoneale Resorptionswirkung

zum Verschwinden bringt. Das oft zu einem einzigen größeren Tropfen zusammengesinterte Injektionsmittel kommt mit einer verhältnismäßig kleinen Bauchfellfläche in Berührung und vermag sich daher ziemlich lange zu erhalten. Wesentlich schneller spielt sich dieser Resorptionsprozeß ab, wenn die Flüssigkeit beim Austritt aus dem Tubentrichter von Darmschlingen aufgefangen, durch deren stete Pendelbewegungen auf der Serosa verrieben wird und so mit einer großen Bauchfellpartie in innigen Konnex gerät. Sind der Kontrastflüssigkeit auf ihrer Wanderung vom Uterus her durch Verwachsungen vorzeitig Schranken gesetzt und dadurch die eben geschilderten Angriffskräfte ausgeschaltet, dann weiß sich der Organismus auf andere Art zu helfen. Er sendet, wie die Untersuchungen der Franzosen Cotte und Martin zeigten, ein Aufgebot von Leukozyten zum Kampf aus, die in kurzer Zeit unter den körperfremden Elementen aufräumen. Histologische Bilder solcher durch Tubenexstirpation gewonnener Präparate zeugten von dem Erfolg ihrer Tätigkeit: In der Tubenschleimhaut konnten massenhaft mit Öl beladene Makrophagen nachgewiesen werden. Nicht immer verschwindet in der verschlossenen Tube die injizierte Kontrastlösung restlos. Albano berichtet von einem Fall, bei dem nach sechsmonatlicher Beobachtungs- und Wartezeit in der exstirpierten Sactosalpinx feinste bis hirsekorngroße Kalkkonkremente gefunden wurden.

Ich habe oben von der Unschädlichkeit der in der Breslauer Klinik gebräuchlichen Kontrastmittel gesprochen und ihr reaktionsloses Verhalten durch die Erfahrungen dieser Klinik und durch die Beobachtung anderer Autoren zu stützen gesucht. Dabei wurde die Frage, ob die Anwendung des Verfahrens an sich unter Umständen von schädigendem Charakter sein kann, ob es zur Diagnose aller im weiblichen Genitale ablaufenden Krankheitsprozesse herangezogen werden darf, oder ob es Fälle gibt, bei denen man zum Vorteil für die Patientin lieber davon Abstand nimmt, bisher noch nicht berührt. Eine Einschränkung in diesem Sinne würde keinesfalls für eine Minderwertigkeit des jungen Verfahrens sprechen. Denn wir wissen, daß auch andere, mitunter sehr wertvolle diagnostische Hilfsmittel unter bestimmten Verhältnissen vermieden oder nur unter ganz besonderen Kautelen vorgenommen werden dürfen, wenn nicht mehr Schaden als Nutzen gestiftet werden soll. Die Hystero-Salpingographie nimmt unter den diagnostischen Untersuchungsmethoden

keine Sonderstellung ein, auch ihrem Anwendungsbereich sind Grenzen gezogen, deren Überschreitung nur zu fälschlicher Bewertung Anlaß geben könnte. — Wir sind uns mit allen deutschen Klinikern einig, wenn wir die Anwendung des Verfahrens bei akuten Entzündungen, die sich in der Genitalsphäre abspielen, strikte ablehnen. Im großen und ganzen sind es dieselben Prozesse, die auch in therapeutischer Hinsicht jede ärztliche Lokaltherapie als Kunstfehler gelten lassen. Dahin gehört die Endometritis acuta und die akute Salpingitis. Welcher Genese sie auch immer sein mögen, sei sie mechanisch infektiöser Natur etwa durch ein unsauberes Kürettement, durch Verwundung des Endometriums, durch schmutzige Intrauterinpessare, oder sei die Krankheit durch eine ascendierende Gonorrhoe zum Entflammen gebracht worden, jede Manipulation im oder am Uterus birgt die große Gefahr der Weiterverschleppung der Keime auf Tuben und Peritoneum in sich. Wir würden durch eine Kontrastfüllung den Infektionserregern gewissermaßen ein Transportmittel anbieten und ein Übergreifen auf das Bauchfell im günstigsten Sinne beeinflussen. Aus diesen Erwägungen heraus wird die Hystero-Salpingographie auch zur Zeit der Menstruation vermieden, in der für eine aufsteigende Infektion durch die Eröffnung des Muttermundes und den Verlust des ihn verschließenden Schleimpfropfes, durch das Fehlen eines sonst abwehrbereiten Flimmerepithels und das Vorhandensein von zur Zersetzung neigenden Schleimhautfetzen und Blutkoagula an sich optimale Bedingungen geschaffen sind. Die verschiedentlich gemachten Vorschläge, in solchen Fällen der Kontrastflüssigkeit desinfizierende Stoffe zuzusetzen, ließen sich in praxi nicht durchführen, da erfahrungsgemäß allen diesen Desinfizientien in erforderlicher Konzentration neben ihrer keimtötenden eine das berührende Zellgewebe reizende, vielleicht gar nekrotisierende oder vergiftende Wirkung zukommt. Abgesehen von der Infektionsgefahr würde das gewonnene Bild nur mit großer Vorsicht zu deuten sein, da die Kontrastlösung durch die Schleimhautschwellung, durch die Gegenwart von Sekret-, Blut- und Schleimhautgerinsel nicht überall hin vordringen kann und falsche Schlußfolgerungen möglich sind. Ich will nicht unerwähnt lassen, daß es einige französische Autoren gibt (Cotte, Bertrand), für die die oben genannten akuten Entzündungserscheinungen keine Gegenindikation darstellen. Sie halten die Anwendung des Verfahrens in diesem Stadium nicht nur für erlaubt, sondern erblicken in ihm so-

gar ein therapeutisches Agens, die im Verfolg der Entzündung auftretendenden Verklebungen zu sprengen. Ein solches Vorgehen erscheint mir, da es sich bewußt mit den natürlichen Schutzmaßnahmen des Organismus in Konflikt setzt und einem Aufsteigen der Keime, das ja gerade diese Verwachsungen vereiteln sollen, Vorschub leistet, nicht unbedenklich, seine Berechtigung daher höchst zweifelhaft.

Starke Hämorrhagien bilden für uns einen weiteren Grund, auf die Anwendung des Verfahrens zu verzichten. Das Auftreten solcher Blutungen setzt eine Verletzung der Schleimhaut und eine Eröffnung der Blutbahn voraus. Durch diese Wunden könnten Krankheitserreger, die durchaus nicht von einem frischen Entzündungsherd zu stammen brauchen, sondern Residuen eines längst abgeklungenen Prozesses sind, mittels des Kontrastöles direkt in die Gefäße hineingepreßt werden und so den Ausgangspunkt einer schweren Sepsis bilden. Eine weitere Gefahr ist in dem Auftreten von Fettembolien gegeben. Schon die Tubendurchblasung hatte unverhofft einige peinliche Überraschungen dieser Art gezeigt, die Literatur berichtet sogar in einem Falle von einem plötzlichen exitus durch Luftembolie. Es war nicht verwunderlich, daß die anfängliche Begeisterung für die Perflation mit dem Bekanntwerden dieser Zwischenfälle vorübergehend schwand und der Wunsch nach einer ebenbürtigen ungefährlichen Ersatzmethode wach wurde. Das neu aufgekommene Röntgenverfahren hat glücklicherweise Enttäuschungen nach dieser Richtung hin bisher noch nicht gebracht. Trotzdem besteht, vom rein theoretischen Standpunkt betrachtet, die Möglichkeit einer Embolie auch hier. Die Untersuchung einiger französischen Kliniker, die bis zu 4 ccm Jodöl in eine Uterusvene injizierten, ohne alarmierende Symptome zu erzeugen, haben bewiesen, daß dazu immerhin eine größere Menge der Kontrastflüssigkeit notwendig ist. Ist also die Gefahr an sich nicht groß, so dürfte unser ablehnender Standpunkt bei starker uteriner Blutung dazu geeignet sein, ihre Grenzen noch enger zu stecken, sie praktisch vollends auszuschließen. — Die Frage, ob man die Salpingographie zur Diagnose maligner Tumoren heranziehen darf, ist noch nicht geklärt. Dem Einwand auf der einen Seite, daß durch die eingespritzte Flüssigkeit Geschwulstpartikel von ihrem Ausgangsort losgerissen und durch die Tuben in die Bauchhöhle geschwemmt werden könnten und eine Aussaat von Krebsknoten auf das Peritoneum eine Folgeerscheinung wäre, steht die Meinung anderer Autoren

gegenüber, die dem Kontrastmittel die Fähigkeit, Gewebsteilchen fortzuspülen, abspricht, da es als ölige Substanz gar nicht die Neigung habe, die feuchte Schleimhaut zu benetzen oder mit ihren abgerissenen Teilen in innigen Kontakt zu kommen. Ich selbst vermag zu dieser strittigen Frage auf Grund von Beobachtungen nicht Stellung zu nehmen. Da zur Klärung solcher Fälle einfache andere Methoden zum Ziele führen, finden diese ausschließlich bei uns Berücksichtigung. — Ein viel größeres Interesse beanspruchen die jüngsten Versuche, die Salpingographie der Schwangerschaftsfrühdiagnose nutzbar zu machen. Sie gelten als noch nicht abgeschlossen. Wenn man theoretisch der Frage nach ihrer Berechtigung näher treten wollte, würde man ziemlich schnell zu einem ablehnenden Urteil kommen müssen. Denn wir wenden ein Verfahren an, das mit dem Handwerk skrupelloser Abtreiber in einigen Punkten gemeinsame Züge trägt, sich allein hinsichtlich des Injektionsmittels und einer sorgfältigen und vorsichtigen Arbeitsweise unterscheidet. Daß in beiden Fällen freilich ein ganz anderer Zweck verfolgt wird, bedarf kaum der Erwähnung. Die Gefahr, durch Einspritzung der Kontrastmasse die Ausstoßung der Frucht herbeizuführen, scheint immerhin gegeben, und doch stehen die tatsächlichen Ergebnisse in auffälligem Widerspruch zu diesen Bedenken. Bei keinem unserer Fälle ist es im Anschluß an die Uterusfüllung zu einer Fehlgeburt gekommen. Das berücksichtigte, später näher bezeichnete Material ist freilich nicht so groß, daß die gewonnenen Ergebnisse Anspruch erheben dürften, verallgemeinert zu werden. Wesentlich eindrucksvoller sind die Resultate des Amerikaners Heuser, der unter 48 Fällen von einem einzigen Abort zu berichten weiß. Das Verfahren wurde bei seinen und unseren Untersuchungen nur an solchen schwangeren Frauen erprobt, bei denen eine Interruptio aus strenger ärztlicher Indikation berechtigt und beabsichtigt war, sodaß bei einem etwa eintretenden Fehlschlag ein Anlaß zu Selbstvorwürfen nicht bestand, sondern gleichsam Therapie getrieben wurde. So günstig die Berichte nun auch lauten, wir dürfen nicht vergessen, daß mit dem ziemlich sicheren Ausbleiben der vorzeitigen Fruchtausstoßung eine Schlußfolgerung auf die Berechtigung des Verfahrens noch nicht statthaft ist. Es wäre sehr leicht denkbar, daß der Foetus unter der Einwirkung des Jodöls, vielleicht auch der Strahlen bei der Belichtung, sie mag von noch so kurzer Dauer sein, schwere irreparable Schädigungen davonträgt,

deren Größe und Eigentümlichkeit vielleicht erst nach Jahresfrist oder darüber hinaus voll und ganz in Erscheinung tritt. Und gerade über diesen Punkt sind die Akten noch nicht geschlossen, Zurückhaltung ist daher immer noch angebracht.

Bevor ich dazu übergehe, die sich aus dem Röntgenbild ergebenden Ausdrucksformen aller pathologischen Veränderungen an dem Uterus und den Adnexen, soweit sie nicht zu den akuten Entzündungserscheinungen und damit zu den von dieser Untersuchungsmethode ausgeschlossenen Krankheitsprozessen zählen, zu besprechen, sei es mir gestattet, kurz die Technik der Salpingographie zu streifen und das Röntgenbild des gesunden Uterus und der unveränderten Tuben zu erläutern, dessen Kenntnis zu Vergleichszwecken erforderlich sein dürfte. Da die eingespritzte Flüssigkeit unter normalen Verhältnissen bis in den Douglasschen Raum gedrängt wird, mit dem Peritoneum also in innige Berührung kommt, sind dieselben aseptischen Vorkehrungen zu treffen wie zu jeder vaginalen Beckenoperation. Eine gründliche Desinfektion von Scheide und Portio geht also der Untersuchung unmittelbar voraus. Dann wird die Portio mit den am Instrument befindlichen Kugelzangen angehakt, etwas herabgezogen und fixiert und der Metallkatheter vorsichtig bis zum inneren Muttermund eingeführt. Die Stärke des Katheters wird zuvor durch Einstellung im Spekulum abgeschätzt, sodaß eine Dilatation der Cervix durch Hegar- oder Laminariastifte unnötig und wegen unvermeidlicher Keimverschleppung gefährlich ist. Um Fehler bei der Deutung des Röntgenbildes auszuschalten, sorgen wir wie bei jeder anderen gynäkologischen Untersuchung für Entleerung von Blase und Mastdarm. Wir wissen, daß der Uterus sich den jeweiligen Füllungszuständen dieser Organe hinsichtlich seiner Lage und Stellung anpaßt, bei sehr reichlichem Blasen- und Darminhalt pathologische Ortsveränderungen vortäuschen kann, die durch vorherige Entfernung der Stoffwechselschlacken ausgeschlosen sind. Nach den genannten einleitenden Maßnahmen beginnt die Injektion des Öles. Eine Erwärmung desselben auf Körpertemperatur ist angebracht, vermeidet schmerzhafte, durch Temperaturdifferenz ausgelöste Uteruskontraktionen und hat den Vorteil, das Kontrastmittel geschmeidiger zu machen. In der Ausführung der Füllung herrscht zur Zeit an den verschiedenen Anstalten noch kein einheitliches Vorgehen. Die Einspritzung in den Uterus kann langsam und unter Vermei-

dung jeglichen größeren Druckes erfolgen, andererseits läßt sich die schattengebende Substanz mit einem Überdruck durch das Cavum hindurchtreiben. Die Breslauer Klinik geht von der Voraussetzung aus, daß der erste Modus den physiologischen Verhältnissen mehr Rechnung trägt und für die Patientin schonender ist als die mit stärkerem Druck vorgenommene Einspritzung, die bewußt alle im Verlauf des oberen Genitalschlauches auftretenden Widerstände außer acht läßt, ja sie gewaltsam zu durchbrechen versucht. Ein solches Vorgehen birgt die Gefahr von Gewebszerreißungen mit starken Blutungen in sich, hat außerdem noch die Schattenseite, daß es, wie die Untersuchungen von Günther K. F. Schultze an der Berliner Universitätsfrauenklinik gezeigt haben, sehr oft gar nicht zum Ziel führt: Der Uterus setzt Gewalt gegen Gewalt und preßt die bereits im Cavum befindliche Menge schlagartig neben der abdichtenden Gummiolive vorbei ins Scheidengewölbe hinein. Wenn wir uns somit zum Druckverfahren nicht entschließen können, so sind wir uns andererseits bewußt, daß wir auch bei unserem schonenden Vorgehen einen Druck nicht ganz vermeiden können. Schon die Entleerung des zähflüssigen Kontraststoffes aus der Rekordspritze in ein offenes Gefäß hinein würde nicht spontan erfolgen, die als Fremdkörperreaktion einsetzenden mehr oder weniger großen Uteruskontraktionen erfordern noch eine Verstärkung des Spritzenstempeldruckes. Das richtige Maß dafür zu treffen, ist Sache des Gefühls des Untersuchers und läßt die Einschaltung eines Manometers, das von einigen Klinikern als Kontrollapparat empfohlen wird, überflüssig erscheinen. Über die Menge der Injektionsflüssigkeit feste Zahlenangaben als bindend zu nennen, ist nicht möglich. Sie ist selbstverständlich von der Größe des Fruchthalters abhängig und beträgt im Mittel 3—5 ccm. Bei einer zu gering bemessenen Kontrastmenge besteht möglicherweise der Fehler, daß sich im Röntgenbild Schattenaussparungen im Uterus vorfinden, daß die Tubenfüllung ganz oder teilweise ausbleibt. — Schneider und Eisler haben die einzelnen Füllungsphasen im Röntgenschirm beobachtet. Sie fanden die ersten Tropfen des Kontrastmittels, sobald sie aus dem Katheter in die Korpushöhle eingetreten waren, in der Fundusgegend vor, diese allmählich erfüllend und sich dann nach dem Zervikalkanal hin weiter ausbreitend. Dabei verhielt sich das umschließende Organ keineswegs passiv. Pendelnde Bewegungen zwischen den beiden

Tubenecken, die sich den Inhalt gleichsam einander zuspielten, wechselten ab mit Kontraktionen, die vom Fundus nach der Cervix liefen. Beide Bewegungsformen sind, da sie sonst nicht zur Beobachtung gekommen sind, wahrscheinlich der Ausdruck einer Fremdkörperreizung und verfolgen den Zweck, den unnatürlichen Inhalt zu verdrängen. Ihnen verdanken wir die Füllung der Tuben, die bei abgedichteter Portio den einzigen Ausweg aus der Korpushöhle darstellen. — Lassen wir die genannten mehr oder weniger ausgeprägten Kontraktionswellen außer Betracht, dann erscheint uns der Ausguß des nicht krankhaft veränderten Uterus im Röntgenbild als ein gleichschenkliges Dreieck, dessen Basis von der oberen Funduskante und dessen Spitze von dem inneren Muttermund gebildet wird. Die Höhe des Dreiecks und die Länge seiner Schenkel variiert ungemein und ist, wie eine kurze Überlegung beweist, abhängig von dem Versio-Flexionsgrad des aufgenommenen Organs. Je geringer seine Neigung ist, also je gestreckter der Uterus verläuft, um so weniger perspektivisch verkürzt erscheint die Höhe der Dreiecksfigur. Daß auch der Kontraktionszustand der Muskulatur auf die Größe des Schattenbildes wesentlichen Einfluß ausübt, erhellt ohne weitere Erklärung. In den wenigsten Fällen begnügt sich der Untersucher mit dem Ergebnis des Uterusbildes. Für ihn ist die Frage nach der Beschaffenheit der Tuben ebenso wichtig, ja vielleicht der einzige Anlaß zur Anwendung dieses diagnostischen Verfahrens. Gesunde Eileiter erscheinen uns hinsichtlich ihrer Lage, Schlängelung und Form im hohen Grade abwechslungsliebend. Von ca. 8 cm Länge, ziehen sie, oft parallel den oberen Schambeinästen, mit zunehmender Schattenverbreitung nach hinten, um dort etwas nach oben anzusteigen, sich nach dem Douglas zu senken oder sich hinter dem Uterusschatten weiterer Blickverfolgung zu entziehen. Auf einem Bilde gerade noch als feine Schattenlinien zu erkennen, kommen sie auf einer wenige Minuten später erfolgten Aufnahme als scharf gezeichnete dicke Schattenstränge zur Ansicht. Einmal verlaufen sie fast gradlinig, im anderen Falle bevorzugen sie die extremsten Grade von Windungen und Schlängelungen. Ein solches Organ kann nicht bloß untätig als starre Hülle eine Gleitbahn für das wandernde Ei sein, vielmehr dürfte die Vermutung, daß es am Eitransport zu eifriger Mitarbeit befähigt ist, zu Recht bestehen. Dafür sprechen weitere Kontraktionsphänomene, die als peristaltische Wellen sowohl nach den Fimbrien wie nach

dem Uterus zu verlaufen und von Dyroff zuerst gewürdigt wurden. Sie kommen im Röntgenogramm als Unterbrechungen in der Tubenzeichnung zum Ausdruck und haben zu dem glücklichen Vergleich mit einer Perlschnur Anlaß gegeben. Inwieweit ferner die Hystero-Salpingographie zur Beantwortung physiologischer Fragen beigetragen hat, zeigen die Ergebnisse der Arbeiten von Schneider und Eisler und Reinberg und Arnstam, die unabhängig voneinander einen zwischen Uterus und Tuben eingeschalteten Sphinkter zur Darstellung bringen konnten.

Wenn wir von der pathologisch-anatomisch bedingten Verlagerung des Uterus aus der Medianlinie nach rechts absehen, so dürften die in Abbildung 1 wiedergegebenen Verhältnisse dem oben beschriebenen normalen Bild vollauf entsprechen. Die Aufnahme erfolgte sofort nach der Jodipinfüllung. Die Dreiecksform des Uterus kommt deutlich zum Ausdruck, die scharf abgesetzten Begrenzungslinien der Kontrastmasse lassen die Tendenz, in einem nach dem Cavum zu konvexen Bogen die gleichschenklige Dreiecksfigur zu schließen, gut erkennen. Während die rechte Tube vom Ostium uterinum bis zur Ampulle zu verfolgen ist, ist die linke nur in ihrem ampullären Abschnitt zur Darstellung gekommen. Ein eben stattfindender peristaltischer Wellenablauf ist hier aus der wechselnden Schattenbreite wohl zu ersehen.

Wenn die wissenschaftlichen Ergebnisse der Hystero-Salpingographie hinsichtlich der Erforschung der anatomischen und physiologischen Verhältnisse des weiblichen Geschlechtsapparates keineswegs gering einzuschätzen sind, so dürfte doch von dem Kliniker den praktisch diagnostischen Resultaten eine größere Bedeutung beigemessen werden. Die Tatsache, daß sich Genitalerkrankungen im Röntgenogramm sehr oft durch typische Abweichungen vom beschriebenen normalen Bild verraten, hat dazu geführt, das Verfahren für alle die Krankheitsprozesse zur Klarstellung heranzuziehen, bei denen andere die Diagnose fördernde Mittel keine befriedigende Auskunft zu geben imstande sind. Von diesen pathologischen Zuständen mit ihrer röntgenographischen Erscheinungsform soll im folgenden die Rede sein. — Wenn ich mit dem Hauptanwendungsgebiet beginnen darf, so verdient die Sterilität an erster Stelle genannt zu werden. Sie ist zwar keine Krankheit im gewöhnlichen Sinne, vielmehr ein Symptom mannigfaltiger auf verschiedener Ursache beruhender

Genital- und Nervenaffektionen von Mann und Frau. Die Gründe einer Konzeptionsunfähigkeit aufzudecken, ist mit den üblichen Untersuchungsmethoden in wenigen Fällen leicht, viel häufiger unmöglich. Um so dankbarer darf man es begrüßen, daß demgegenüber die neu aufgekommene Untersuchungsart, von wenigen Ausnahmen abgesehen, die organisch bedingte Impotentia concipiendi zu erschließen vermag. In einer Zeit, in der das Abtreibertum immer mehr an Verbreitung gewinnt, in der leider sehr viele Frauen den Willen zum Kinde nicht mehr aufbringen können oder wollen — was in allen Fällen zu einem ständig wachsenden Geburtenrückgang und damit zu einer nationalen Gefahr führt — ist dieser Erfolg einer besonderen Betonung würdig. Denn ohne Zweifel dürften die Aussichten, auf der anderen Seite denjenigen Frauen, denen Kinder versagt sind und die sich in Sehnsucht nach Nachkommen verzehren, zu ihrem Wunsch zu verhelfen um so günstiger sein, je besser die Gründe des Ausbleibens einer Schwangerschaft bekannt und durch deren Beseitigung für eine Konzeption geeignete Bedingungen geschaffen sind. Unter normalen Verhältnissen spielt sich die Befruchtung des menschlichen Eies auf seinem Wege vom Ovarium bis zum Uterus ab. Voraussetzung für eine Begegnung mit einem im Genitalkanal befindlichen Spermatozoon ist also einmal die Anwesenheit eines reifen Eies überhaupt, zum anderen die Intaktheit des eileitenden Apparates, der die Abwärtswanderung der weiblichen Geschlechtszelle in keiner Weise behindert. Ist einer von beiden Faktoren nicht erfüllt, dann resultiert aus dem vorhandenen pathologischen Zustandsbild eine Erschwerung oder vollkommene Unmöglichkeit einer Kopulation.

Störungen der ovariellen Keimbildung sind mit etwa zwei Drittel aller zur Behandlung kommenden Fälle die häufigste Ursache der Sterilität. Histologisch nachgewiesene Entzündungsprozesse und Entwicklungsstörungen gaben dabei eine Erklärung für das Ausbleiben der Konzeption. Veränderungen der ersteren Art sind unserer Untersuchungsmethode weniger zugänglich, sie sind nur dann faßbar, wenn sie durch Verdickung der cortex mit daraus folgender Follikelpersistenz zu einer kleinzystischen Degeneration oder zum Cystoma serosum simplex, also zu einer Organvergrößerung geführt haben, die sich in Verlagerungs- und Verdrängungserscheinungen der mit Kontrastbrei gefüllten Nachbarorgane manifestiert.

Ein solcher Fall ist der in Abb. 1 wiedergegebene.

Frl. Ch. P., 26 Jahre alt, klagt seit 3 Jahren über linksseitige Unterleibsschmerzen, die in den letzten 4 Wochen vor der klinischen Behandlung besonders heftig wurden. Die vaginale Untersuchung ergab folgenden Befund: Vagina eng, Uterus klein, in Streckstellung. Rechte Adnexe o. B. Links wurde eine diffuse, druckschmerzhafte Resistenz gefühlt, deren Zugehörigkeit zur Tube oder zum Ovar nicht sicher gestellt werden konnte. Der Nachweis von Gonokokken fiel negativ aus. Eine wenige Tage später in Narkose vorgenommene Untersuchung ließ die Frage, ob Tube oder Ovar erkrankt ist, weiterhin offen.

Die Salpingographie brachte die Entscheidung. Den Beweis eines raumbeengenden Prozesses in der linken Beckenhälfte ohne Berücksichtigung seiner Herkunft liefert die Verdrängung des normal konfigurierten Uterus aus der Medianlinie nach der gesunden Seite. Die linke Tube erscheint gegenüber der rechten ausgezogen und eleviert. Den Beweis ihrer Durchgängigkeit, der differentialdiagnostisch von ausschlaggebender Bedeutung war und per exclusionem eine Erkrankung des linken Ovars im Sinne einer Organvergrößerung gestattete, erbrachte die fünfzehn Minuten nach der Jodipinfüllung erfolgte, in Abb. 2 wiedergegebene Aufnahme. Die linke Tube ist hier in ihrem Verlauf noch gut zu verfolgen. Ihr ampullärer Abschnitt wird von vielen kleinen Schattenflecken umsäumt. Es sind die in der Bauchhöhle befindlichen Jodipintröpfchen, die an der freien Passage des linken Eileiters keinen Zweifel mehr aufkommen ließen. Durch die wenige Tage später ausgeführte Operation, bei der das linke Ovar die Größe eines Hühnereies zeigte und auch das rechte bereits vergrößert erschien, wurde die vorher gestellte Diagnose der zystischen Degeneration bestätigt.

Mit den in Abb. 1 bereits angedeuteten Verlagerungserscheinungen werden Verhältnisse zum Ausdruck gebracht, wie sie den eigentlichen ovariellen Geschwulstbildungen hinsichtlich ihrer Ausmaße in viel groteskerer Form eigen sind. Wenn auch diese Eierstocksgeschwülste durchaus nicht immer Sterilität zur Folge haben — im Gegenteil, die Kombination von Gravidität und gutartigem Ovarientumor ist häufig genug anzutreffen, da der kleinste Rest von gesundem Follikelgewebe zur Ovulation und damit zur Konzeption hinreicht —, so glaube ich die Berechtigung, sie an dieser Stelle zu erwähnen, aus den übereinstimmenden Ergebnissen der Röntgenaufnahme herleiten zu dürfen. Den Uterus finden wir in solchen Fällen meist nach der dem krankhaft veränderten Ovar

gegenüberliegenden Seite dislociert. Er zeigt hinsichtlich seiner Größe und Form keine nennenswerten Abweichungen von der Norm. Die Tube der kranken Seite verläuft, wenn sie nicht durch übergreifende perisalpingitische Prozesse an der Füllung behindert ist und sich einer Betrachtung entzieht, unter Verlust ihrer Windungen bogenförmig über den Tumor hinweg. Will ist es gelungen, diesen selbst im Röntgenbilde zur Darstellung zu bringen, indem er von der aus der Tube herabtropfenden Kontrastflüssigkeit benetzt wurde und so seine Konturen auf der Platte erschienen. Nicht immer ist zur Darstellung eines solchen Tumors die Benetzung mit einer Kontrastflüssigkeit erforderlich, wie Abb. 3 zeigt. Obwohl beide Tuben verschlossen sind und Jodöl in der freien Bauchhöhle fehlt, sind Größe und Beziehung der Ovarialgeschwulst zum benachbarten Uterus gut zu übersehen. Der einseitigen Druckwirkung von links her hat sich der Uterus durch Anlehnung an den rechten knöchernen Beckenhalbring zu entziehen versucht. Seine Verdrehung in der Längsachse, die vor der Operation als Ausdruck größten Raummangels für beide Organe angesehen wurde, fand durch die später folgende Laparotomie eine überraschende Klärung.

Die Trägerin dieser Geschwulst, Frau F. Sch. suchte die Klinik auf, mit der Angabe, sie litte seit 1½ Jahren unter drückenden Schmerzen in der linken Unterbauchseite. In letzter Zeit soll erheblicher Gewichtsverlust eingetreten sein. Bei der vaginalen Untersuchung wurde eine bis in die Nabelgegend reichende pralle, bewegliche Geschwulst gefühlt, deren Zugehörigkeit zum linken Ovar ziemlich sicher erschien.

Bei der wenige Tage der Salpingographie folgenden Laparotomie erwies sich der Uterus in einen mehrknolligen Myomkomplex verwandelt, nach dessen Vorlagerung der obere Pol eines den Douglasschen Raum vollkommen ausfüllenden Ovarialkystoms sichtbar wurde, dessen Ursprungsstelle der rechte Eierstock bildete. Dieser Befund veranlaßte, der im Bilde zum Ausdruck kommenden Achsendrehung eine andere Deutung zu geben: Der Tumor hatte, nach dem Ort des geringsten Widerstandes, in den linken Unterbauchraum vorgedrungen, durch Zerrung an seinem Stiel diese Lageanomalie hervorgerufen.

Als ein weiterer, für die Bekämpfung der Sterilität und deren therapeutische Aussichten recht undankbarer Befund kommt der Nachweis von Entwicklungsstörungen der Ovarien in Betracht. Er läßt sich nur indirekt erbringen. Diese ovariellen Hypoplasien pflegen meistens mit Hemmungsmißbildungen anderer Genitalteile kombiniert

zu sein, deren Zeichnung uns einen Rückschluß auf die Beschaffenheit der Keimdrüsen gestattet. Man wird natürlich in zweifelhaften Fällen auf die anamnestischen Angaben der Patientin über Verlauf und Dauer der Menstruation Wert legen, ferner einem erhobenen typischen Tastbefund, der schmalen Längsstreckung der Ovarien keine geringe Bedeutung beimessen. Die eben angedeuteten Veränderungen, die bei der Diagnose der auf hypoplastischer Anlage der Ovarien beruhenden Sterilität behilflich sein können, betreffen in erster Linie wieder Uterus und Tuben. Das Röntgenbild zeigt oft einen kleinen, in stark spitzwinkliger Anteflexionsstellung befindlichen Fruchthalter, der als weiteres charakteristisches Stigma einen auffallend langen Zervikalkanal besitzt. Ist die Beschaffenheit der Tuben mit in die infantilistische Struktur einbezogen, so findet diese ihren Ausdruck in einer feinen, äußerst stark gezeichneten Schlängelung, dem Zeichen der Hemmung im Auswachsen des Müllerschen Fadens.

Ich hatte oben erwähnt, daß zum Wesen einer normalen Geschlechtsfunktion ein intakter Eileiter gehört, der seiner physiologischen Aufgabe, die Keimzelle ihrer Nidationsstelle zuzuführen, in jeder Hinsicht entspricht. Krankhafte Veränderungen an ihm machen die Keimbereitung eines noch so funktionstüchtigen Ovars illusorisch, sofern sie zur Aufhebung der Peristaltik oder zu gänzlicher Verlegung des Lumens führten. Solche meist irreparablen Schädigungen müssen durchaus nicht immer schwere Insulte zur Voraussetzung haben. Bei einem so fein kalibrierten, mit stark gefalteter Schleimhaut versehenen Organ genügen die kleinsten Epitheldefekte, durch Verklebungen unüberwindbare Hindernisse zu setzen. Sind gar Bakterien im Spiel, mögen sie descendierend von der Bauchhöhle, oder aufwärtssteigend von der Vagina nach Durchbrechung der mechanischen und chemischen Schutzwälle in die Tuben gelangt sein, dann zeitigt ihre Anwesenheit noch bedeutend ungünstigere Folgen. Auf den Bakterienreiz antworten die Kapillaren mit einer Überschwemmung von Eiter, der seinen Weg nach der Bauchhöhle zu einschlägt und hier die allen serösen Häuten, insbesondere aber dem Peritoneum eigene Befähigung, einer universellen Ausbreitung des infektiösen Materials durch Abkapselungen vorzubeugen, in Erscheinung treten läßt. Durch Einwärtsrollen der Fimbrien und Verlötung mit Fibrinfäden kommt es zu einem völligen Verschluß des Tubenlumens. Da die Sekretproduktion zunächst noch fortdauert, ist eine Stauung

unausbleiblich. Sie tritt pathologisch-anatomisch als wulstige Auftreibung des normalerweise dünnen Kanals in Erscheinung. — Die Salpingographie würde sich sicherlich nicht einer so günstigen Beurteilung erfreuen, wenn sie nicht in der Lage wäre, uns auch diese Veränderungen zu vermitteln. Darin liegt ihre ganze Bedeutung, dabei kommt überhaupt erst ihr großer Vorzug gegenüber der Pertubation zur Geltung, daß sie Aufschluß gibt, welche Tube als krank anzusehen ist, und daß sie präzis die Stelle des Verschlusses anzuzeigen imstande ist, was für die Aussichten eines operativen Eingriffes von Wert sein kann. Mag der Sitz der krankhaften Veränderung in der pars interstitialis, im Isthmus oder in der Ampulle zu finden sein, er bedeutet nicht nur für das herabwandernde Ei, sondern bei der Untersuchung für das angewandte Kontrastmittel eine Barrikade, die dessen Austritt in die Bauchhöhle unmöglich macht. Aus dem Fehlen von Öltropfen im Bauchraum, die bei freier Passage die Neigung haben, sich hier traubenförmig zusammenzuballen, oder auf dem Peritoneum in den Douglasschen Raum hinabzugleiten und dabei streifige Schatten zu hinterlassen, dürfen wir mit ziemlicher Sicherheit auf die Unwegsamkeit eines oder beider Eileiter schließen.

Abb. 4 gibt einen Uterus mit doppelseitigem Tubenverschluß wieder.

Aus der Vorgeschichte und Anamnese dieses Falles ist Folgendes hervorzuheben: Patientin Frl. A. U. wurde am 15. 3. 1927 in die Klinik aufgenommen. Sie gab an, seit 14 Tagen Schmerzen im Unterleib und in der Kreuzbeingegend, seit 8 Wochen morgens öfter erbrochen zu haben. In letzter Zeit litte sie unter Schwindelanfällen. Am Tage vor der Aufnahme will sie in einem solchen Anfall beim Treppensteigen ausgeglitten sein und sich eine Sehnenverletzung zugezogen haben. Ihre erste Periode hatte Patientin mit 14 Jahren, 4 wöchentlich wiederkehrend, 3—8 Tage dauernd. Die letzte Periode trat am 30. 12. 1926 ein. Vor mehreren Monaten stand sie wegen einer Gonorrhoe, die einen gelblichen, brennenden Ausfluß hinterlassen haben soll, in ärztlicher Behandlung. Bei der vaginalen Untersuchung wurde folgender Befund erhoben: Portio ist livide verfärbt, Muttermund für eine nullipara ziemlich groß, Uterus anteflektiert, vergrößert, kugelig. Hegar'sches Schwangerschaftszeichen +. An der linken Uteruskante und Tubenecke wurde ein etwa kindskopfgroßer Tumor mittlerer Konsistenz gefühlt, dessen Differenzierung und Abgrenzung nicht gelang.

Während anamnestische Angaben und der Untersuchungsbefund eine bestehende Schwangerschaft nicht von vorn herein ausschlossen, konnte auf Grund des Röntgenbildes nach vorausgeschickter Kontrastfüllung eine solche einwandfrei abgelehnt werden. Keine der noch

später zu schildernden Schwangerschaftszeichen läßt sich aus dem erhaltenen Bilde herleiten. Der Uterus ist wieder aus der Medianlinie verlagert, sein Cavum hat normale Größe, die Tubenecken sind etwas ausgezogen, die Eileiter selbst an der Kontrastfüllung nicht beteiligt. Unter gleichzeitiger Würdigung des Palpationsergebnisses wurde daraufhin die klinische Diagnose Salpingoophoritis duplex gestellt und durch die Operation bestätigt. Im Bild kommt die ihr zugrunde liegende Veränderung einmal an dem beiderseitigen Ausbleiben der Tubenfüllung zum Ausdruck. Da die Patientin eine gonorrhoische Infektion zugab, blieb auch der ätiologische Faktor für die bestehende Tubenschleimhautverklebung nicht ungeklärt. Die Annahme, daß der entzündliche Vorgang sich nicht allein auf die Eileiter erstreckte, sondern auch das linke Ovar in Mitleidenschaft gezogen und zu einer Vergrößerung desselben mit Verdrängung des Uterus geführt hatte, lag nahe und verlor während der Operation den letzten Zweifel.

Bei Erhalt eines negativen Füllungsergebnisses der Tuben begnügen wir uns nicht mit einem einzigen Bilde. In der Annahme, daß eventl. ein Sphinkterkrampf am ostium uterinum oder leichte Adhäsionen der Schleimhaut die Tubenfüllung vereiteln, wiederholen wir nach ca. 15 Minuten die Aufnahme, nachdem zuvor eine Nachfüllung des Uterus mit dem Schattenmittel vorgenommen wurde. Ergibt auch dieses Bild für die Durchgängigkeit keine Anhaltspunkte, dann gilt für uns die zuerst noch zweifelhafte Annahme, daß die Tuben der Ausgangspunkt der Erkrankung seien und den Anlaß zur Sterilität bilden, als sicher. Wie wichtig es ist, bei negativem Füllungsergebnis der Tuben eine Kontrollaufnahme nach vorangegangener Neuinjektion nicht zu verabsäumen, lehrt der in Abb. 5 wiedergegebene Fall unserer Klinik, bei dem nach der ersten Belichtung nur der linke Eileiter im Röntgenbilde sichtbar war. Die nach einer Viertelstunde mit etwas stärkerem Druck ausgeführte Ergänzung des Öldepots im Uterus hatte zur Folge, daß nunmehr auch der zweite Tubenschatten zur Ansicht gelangte. Welche Gründe für das Ausbleiben der Tubenfüllung nach der ersten Einspritzung in Frage kamen, ließ sich aus den anamnestischen Angaben und dem übrigen Untersuchungsbefund nicht ermitteln. Vielleicht war die erstmalig injizierte Kontrastmenge nicht ausreichend. Es ist bemerkenswert, daß bei demselben Fall die der Salpingo-

graphie einige Tage vorausgeschickte Perflation einen zweifellos negativen Ausfall hatte.

Bei denjenigen Patientinnen, bei denen es auf bereits beschriebene Weise zur Bildung von Pyo- oder Hydrosalpinxsäcken gekommen ist, bleiben auch diese Anomalien nicht verborgen. Sie sind an der zunehmenden Schattenverbreiterung der Tube mit Aussparung des peripherwärts vom Uterus gelegenen Abschnittes zu erkennen, mitunter auch wieder an Verlagerungserscheinungen, die solche Tumoren, sobald sie eine ansehnliche Größe erreicht haben, auf den Uterus im Gefolge haben müssen. Sie werden sich besonders dann geltend machen, wenn sich der Prozeß einseitig abgespielt hat und damit auf der anderen Seite der nötige Widerstand fehlt, den Uterus in seiner Normallage zu halten.

In Abb. 6 ist eine doppelseitige Saktosalpinx deutlich zur Darstellung gekommen.

Frau E. S. suchte am 23. 6. 1930 die Klinik auf, weil sie in ihrer 7-jährigen Ehe bisher kinderlos geblieben ist. Aus der Anamnese ist ein seit mehreren Jahren in der Kreuzbeingegend bestehender Druckschmerz hervorzuheben. 4 Tage nach der letzten, bisher immer regelmäßigen Periode soll eine neue starke Blutung von 14-tägiger Dauer aufgetreten sein. Die Untersuchung ergab: Vagina ist eng, Portio und Scheidengewölbe abgeflacht. Uterus ist klein, spitzwinklig anteflektiert, ein wenig retroponiert. An den Adnexen ließ sich eine krankhafte Veränderung nicht nachweisen.

Im Gegensatz zu diesem letzteren negativen Palpationsbefund bringt die salpingographische Darstellung deutlich den Sitz des pathologischen Geschehens zum Ausdruck. Die Verklebungen im ampullären Teil der Tuben mit dem sich davor stauenden Kontrastmittel, das Fehlen von Jodipin in der freien Bauchhöhle als Beweis eines unüberwindbaren Hindernisses an der Verlötungsstelle genügen, die bisher ausgebliebene Konzeption restlos zu erklären.

Eine besondere Art des Tubenverschlusses bildet die Einnistung eines befruchteten Eies im Eileiter. Obwohl die Breslauer Frauenklinik von einer röntgenographischen Ermittlung der Tubargravidität Abstand genommen hat — die Überlegung, daß die ohnehin schon durch die Eizotten stark usurierte Tubenwand durch das Kontrastmittel noch mehr beansprucht und demzufolge eine Ruptur provoziert würde, läßt die Anwendung des Verfahrens als gewagt erscheinen — will ich doch der Vollständigkeit wegen die Ergebnisse anderer Kliniken anführen. Zu dem Bilde einer Tubargravidität gehört in erster Linie die Verlegung des Lumens der betroffenen

Tube. Das Ei gräbt sich in nicht dezidual reagierendes Binde- und Muskelgewebe ein und hebt bei seinem weiteren Wachstum die über ihm befindlichen Gewebsschichten durch Unterminierung ab, sie nach der gegenüberliegenden Tubenwand vorwärtsdrängend. Verbindungen mit ihr führen den endgültigen Verschluß des Lumens herbei. Dieser Prozeß würde sich im Röntgenbilde von einer durch einen entzündlichen Vorgang ausgelösten Unwegsamkeit des Eileiterkanals kaum unterscheiden. Zur Sicherung der Diagnose einer Tubenschwangerschaft bedarf es weiterer Merkmale. Frühere Forschungen haben gezeigt, daß bei bestehender Gravidität nicht nur das eibergende Organ Schwangerschaftsreaktionen aufweist, sondern daß im hormonalen Wechselspiel auch andere, mehr oder weniger weit entfernte Gewebssysteme Veränderungen unterworfen sind. Bei einer Extrauteringravidität ist es der Uterus selbst, der seine normale Gestalt aufgegeben hat. Es ist ihm gleichsam anzusehen, daß er als das von der Natur dazu bestimmte Organ für die Verwahrung und Verpflegung der befruchteten weiblichen Geschlechtszelle Vorkehrungen getroffen hat, er unterscheidet sich von einem graviden Uterus allein durch das Fehlen des Eies, das nicht bis zu ihm gelangen konnte. Wird ein solcher Uterus mit dem Kontrastbrei gefüllt, so zeigt bereits sein Fassungsvermögen eine deutliche Abweichung von der Norm. Während man gewöhnlich mit 3—4 ccm das Cavum restlos zur Darstellung bringen kann, erreicht man bei einer bestehenden ektopischen Gravidität erst mit 7 ccm Jodöl und mehr denselben Effekt. Daß sich diese vermehrte Kapazität im Röntgenbild in einer Vergrößerung des Uterusschattens geltend machen muß, ist selbstverständlich. Je nach der Dauer der Gravidität äußert sich dieser Größenunterschied in ungleich starken Graden. Da im allgemeinen 6—8 Wochen nach der letzten Menstruation das Ei durch inneren oder äußeren Fruchtkapselaufbruch dem Tode verfällt und damit die innersekretorische Wirkung auf den Uterus zum Erlöschen kommt, ist es erklärlich, daß der Füllungsmenge eine bestimmte Grenze gesetzt ist. Neben der Organvergrößerung kommt dem Spannungszustand der Muskulatur in differentialdiagnostischer Hinsicht eine weit größere Bedeutung zu. Er ist bei einer Tubargravidität herabgesetzt und äußert sich im Röntgenbilde durch eine Abrundung der Tubenecken und Ausbuchtung der sonst gradlinig oder eher mehr nach innen konvex verlaufenden Dreiecksschenkel. Durch die Ausbildung einer Dezidua, die bei extrauterinem Eisitz in

gleicher Weise wie bei einer regulären Schwangerschaft vonstatten geht, erhält das Uterusinnere ein dickes, schwammiges Schleimhautpolster, das seinerseits dem Injektionsmittel keine starre Begrenzung zu bieten vermag und auf der Röntgenplatte die peripheren Kontrastbreibezirke in verwaschenen Konturen erscheinen läßt.

Ich bin zwar nicht in der Lage, die eben geschilderten anatomischen Verhältnisse des Uterus bei einer ektopischen Schwangerschaft aus vorliegenden Röntgenfilmen abzuleiten, sondern habe mich auf die Beobachtung anderer Autoren beziehen müssen, wohl aber imstande, die sich bei einer Schwangerschaft mit normalem Eisitz ergebenden Veränderungen nach mir zur Verfügung gestelltem Bildermaterial zu schildern. Die Aufnahmen wurden, wie bereits schon erwähnt, nur an solchen Graviden vorgenommen, bei denen eine Interruptio zur Abwendung einer drohenden Lebensgefahr für notwendig erachtet wurde. Von den 5 zur Untersuchung kommenden Patientinnen waren 4 durch eine exsudative Tuberkulose in hohem Grade gefährdet, in einem Fall war von der Nervenklinik wegen einer Chorea gravidarum die Indikation zur Schwangerschaftsunterbrechung gestellt worden. Unter diesen Voraussetzungen würde die Uterusfüllung, wenn sie in ursächlichem Zusammenhang mit der vorzeitigen Eiausstoßung gestanden hätte, die Rolle eines therapeutischen Agens gespielt haben. Nach den vorhandenen Aufzeichnungen ist es im Gefolge der behutsam ausgeführten Füllung zu einer solchen nicht gekommen. Trotzdem haben wir auf die allgemeine Anwendung des Verfahrens zur Schwangerschaftsfrühdiagnose verzichtet, weil wir bisher mit einfacheren Methoden ausgekommen sind und die bereits früher als möglich hingestellten Schädigungen der Frucht uns davon Abstand zu nehmen geboten. Das Bild eines schwangeren Uterus hat mit dem durch eine Tubargravidität beeinflußten Organ manches gemeinsam. Die Vergrößerung des Schattens, die Auflockerung und Atonie der Muskulatur und die durch die Bildung einer mächtigen Dezidua unscharf gezeichnete Begrenzung ist auch für ihn charakteristisch. Die Differentialdignose zwischen ektopischer und Intrauteringravidität ermöglicht einzig und allein die bei normalem Eisitz vorhandene Schattenaussparung im Uterus. In unseren Bildern finden wir die durch die klinische Erfahrung hergeleitete Tatsache bewiesen, daß für die Eieinbettung jeder Schleimhautbezirk des Uterusinnern gewählt werden kann, da wir den von

den Eihüllen abgegrenzten Kontrastdefekt sowohl in einer der Uterus-Tubenecken, an der Uteruskante als auch in dem dem Orificium internum benachbarten Cavumbezirk entdecken können.

Abb. 7 zeigt den graviden Uterus der 16-jährigen Choreakranken K. N. Patientin behauptete, ihre Schwangerschaft einem am 2. Dezember 1926 an ihr verübten Sittlichkeitsverbrechen zuschreiben zu müssen. Sie will Mitte Dezember ihre letzte Regel gehabt haben. Nach einer leichten Erkältung wurden 3 Wochen vor der Aufnahme die ersten Anzeichen motorischer Unruhe entdeckt. Da die Erscheinungen an Progredienz gewannen, wurde uns die Kranke am 18. 3. 1927 von der Universitäts-Nervenklinik zur Schwangerschaftsunterbrechung überwiesen.

Die Jodipinfüllung und Röntgenaufnahme ging dem notwendigen Eingriff wenige Tage voraus, sodaß das gewonnene Bild etwa dem Schwangerschaftsstadium von 3½ Monaten entspricht. Der Größenunterschied des Uterus kommt gegenüber den bisher wiedergegebenen Aufnahmen deutlich zur Geltung. Auch hinsichtlich ihrer Form zeigt die Gebärmutter ein abweichendes Verhalten. Die bisher ziemlich konstant beobachtete Dreiecksfigur ist geschwunden und hat einem unregelmäßigen Gebilde Platz gemacht, das wie aufgebläht erscheint. Die sonst immer scharf abgesetzte Begrenzungslinie des Kontrastmittels, das sich im vorliegenden Fall in der Fundusgegend angesammelt hat, ist leicht verwischt und läßt besonders an der Eiimplantationsstelle eine deutliche Kontur vergebens suchen.

Die Eiaussparung macht sich in den ersten Wochen als eine etwa bohnengroße Eindellung in das Cavum bemerkbar. In späteren Stadien wird durch das Vordrängen der Dezidua capsularis gegen die gegenüberliegende Dezidua vera der zwischen beiden gelegene mit Kontrastöl zur Füllung gelangende Bezirk immer spärlicher, sodaß der daraus resultierende Schatten halbmond- und schließlich sichelförmige Gestalt annehmen kann. Ist es im weiteren Schwangerschaftsverlaufe zu einer Verklebung beider Häute gekommen, dann ist eine Kontrastfüllung, ohne die Eihüllen zu durchbohren, nicht mehr möglich, auch nicht mehr nötig, da andere Methoden zur Verfügung stehen und für eine sichere Diagnose gewährleisten. Ich habe die durch das Ei hervorgerufene Schattenaussparung als besonders überzeugend für die Erkennung einer Frühgravidität hingestellt. Sooft die Insertion in der Gegend der Tubenwinkel, im Fundus oder an den lateralen Kanten erfolgt, begegnet man kaum Schwierigkeiten, sie zu erkennen

und aus ihrer Anwesenheit unter Berücksichtigung der bereits beschriebenen allgemeinen Veränderungen des Uterus das Bestehen einer Schwangerschaft zu folgern. Bedeutend unbequemer dürfte sich dagegen die Analyse des Bildes gestalten, wenn wir den durchaus im Bereich der Möglichkeit liegenden Fall annehmen, daß sich die Einbettung in der Mitte der Vorder- oder Rückfläche des Fruchthalters vollzogen hat. Sein Profil hat dann eines seiner beweiskräftigenden Eigenschaften eingebüßt: Von einer gegen das Lumen vorspringenden Prominenz wird nichts zu entdecken sein. Bestenfalls gestattet eine im Uteruszentrum gelegene Aufhellung vorsichtige Rückschlüsse. In solchen Fällen dürfte es sich empfehlen, die von Béclère eingeführte Seitenaufnahme vorzunehmen oder die Füllung nach wenigen Wochen zu wiederholen. Es besteht die Wahrscheinlichkeit, daß sich dann durch die inzwischen erfolgende Größenzunahme des Eies Bilder ergeben, die die Schwangerschaftsdiagnose sicher stellen.

Wir müssen uns damit abfinden, daß die bei den Schwangerschaftsveränderungen selten zu missenden und als besonders instruktiv geltenden Schattenaussparungen leider nicht allein für sie typisch sind, sich vielmehr auch bei krankhaft veränderten Uteri beobachten lassen. Im Folgenden soll von diesen und anderen pathologischen Bildern die Reihe sein. — An der Häufigkeit weiblicher Genitalerkrankungen nehmen die Geschwulstbildungen der Gebärmutter einen sehr regen Anteil. Es ist auf Grund der sich oft einstellenden diagnostischen Schwierigkeiten einleuchtend, daß auch hier die Röntgendarstellung mit vorausgeschickter Kontrastbreifüllung zur Klärung solcher der Palpation schwer zugänglicher Fälle herangezogen wurde. Die Erfolge, die dabei erzielt wurden, erwiesen sich als überraschend günstig. — Wir haben einen Grund, wenn wir bei Verdacht auf einen malignen Uterustumor bisher von dessen röntgenologischer Darstellung Abstand genommen haben. Die Erfahrung, daß von ihrem Mutterboden losgerissene Karzinompartikel in gesundes Gewebe verschleppt, dort zu einer Impfmetastase führen können, begründete den Verdacht, daß die Lipiodol- oder Jodipinflüssigkeit geeignet wäre, ein Absprengen von Geschwulstteilen herbeizuführen und diese nach gesunden Organteilen weiter zu befördern. Die Gefahr der artefiziell bedingten Metastasenbildung ist der Hauptgrund, weshalb die Hystero-Salpingographie für die Karzinomdiagnose bei uns wie in anderen Kliniken nicht oder fast kaum heran-

gezogen wurde. Selbst wenn wir uns über diese Bedenken hinwegsetzen und doch eine Füllung vornehmen würden, wäre das Ergebnis nicht bedeutend. Denn zwei zur Beurteilung der Prognose und Therapie überaus wichtige Punkte, die Frage des histologischen Aufbaues und der Ausbreitung des Tumors auf das Nachbargewebe kann uns das Röntgenbild leider doch nicht beantworten. — Wenn somit die Darstellung der myomatösen Entartung gegenüber den bösartigen Uterustumoren besonders in den Vordergrund tritt, so sei ferner bemerkt, daß wir auf Grund anamnestischer Angaben und erhobener Tastbefunde an der Diagnose „Myom" an sich kaum noch zweifelnd, vom Röntgenbilde weniger eine Bestätigung des bereits auf anderem Wege gewonnenen Resultates, als vielmehr Rechenschaft darüber erwarteten, ob der vorliegende Fall zu den submukösen, interstitiellen oder subserösen Geschwülsten zu zählen sei. Erst durch diese letzte Klärung, die zuverlässig nur die Austastung des Cavum gebracht hätte, schien uns die Möglichkeit gegeben, für die alsbald herantretende Frage der Indikation zur Strahlenbehandlung oder zu operativem Vorgehen unter Berücksichtigung der Lebensverhältnisse der Patientin die richtige Antwort zu finden.

Die im Röntgenbild zur Darstellung gelangenden s u b m u k ö s e n M y o m e erscheinen in mancher Beziehung homolog den bereits von der Intrauteringravidität her bekannten Veränderungen. Durch die Eigenart der Geschwülste, in das Cavum vorzudringen, werden Bezirke eingenommen, die in der gesunden Gebärmutter nach vorgenommener Kontrastfüllung von der eingespritzten Flüssigkeit ausgefüllt werden. War es dort das haftende Ei, dessen Anwesenheit einen Füllungsdefekt zur Folge hatte, so findet im vorliegenden Fall die Schattenaussparung ihre Erklärung in der polypösen Wachstumstendenz der gewucherten Uterusmuskulatur. Die uns ebenfalls von den Schwangerschaftsveränderungen her nicht unbekannt gebliebene Größenzunahme des Fruchthalters ist ein weiteres Kennzeichen für seine myomatöse Entartung. Ihr liegt eine mit der Vergrößerung des Tumors parallel laufende Hypertrophie der gesunden Muskulatur zugrunde, die je nach dem Wachstumsimpuls entsprechende Grade aufweisen kann und bis zu 15 ccm Injektionsflüssigkeit zur Ausfüllung der Korpushöhle beansprucht.

Wir wären in Verlegenheit, und die Salpingographie würde an Wert verlieren, wenn sich diese beiden vonein-

ander grundverschiedenen Zustandsbilder einer Gravidität und Myombildung bei nahezu übereinstimmender Ausdrucksform nicht qualifizieren ließen. Glücklicherweise werden doch Unterschiede aufgedeckt, die eine Folgerung nach dieser oder jener Richtung ohne Rücksichtnahme auf die Anamnese erlauben. Zu diesen zählt das multiple Auftreten, das für Myome charakteristisch ist. Zwar bezeichnet die Literatur einen Uterus, der in seinem Innern zwei polypöse Myome birgt, als selten. Um so häufiger ist dafür die Kombination von submukösen mit intramuralen oder subserösen Geschwülsten. Auch in einem unserer Fälle gelangen beide Arten zur Geltung. Die sogleich zu besprechende Wirkung des subserösen Myoms auf den Uterus wird durch die Gegenwart eines auf derselben Seite befindlichen Ovarialkystoms sogar noch unterstützt. Ich hatte bei der Beschreibung des graviden Uterus auf den herabgesetzten Tonus der Muskulatur hingewiesen, der im Verein mit der zur Dezidua umgewandelten Schleimhaut dem eingespritzten Jodöl eine scharfrandige Abgrenzung zu geben nicht in der Lage ist und der in einer zentrifugalen Ausladung der Uteruskanten oft deutlich zum Ausdruck gelangt. Ein von Myomknollen durchsetzter Uterus läßt diese Erscheinung vermissen. Selbst umfangreiche Tumoren, die als vollkommen funktionslose Gebilde im ansehnlichen Muskelgeflecht eingekapselt sind, vermögen nicht, sein Gefüge zu lockern und eine Atonie herbeizuführen. Demzufolge finden wir die Grenze zwischen dem injizierten Kontrastmittel und der berührenden Gewebsschicht wie im normalen Bilde scharf abgesetzt mit einer nach einwärts geschwungenen Begrenzungslinie.

Die eben genannten röntgenographischen Kennzeichen für ein submuköses Myom in seiner Beziehung zum Cavum uteri bringt Abb. 8 zum Ausdruck.

Es handelt sich in diesem Fall um die 36-jährige Frau I. H., die im November 1928 von ihrem Hausarzt der Klinik überwiesen wurde. Seit einer Operation wegen Bauchhöhlenschwangerschaft im Jahre 1924 soll ihre früher alle 4 Wochen einsetzende Regel in kürzeren Intervallen aufgetreten, die Blutungen stark und mit Abgang von Stücken begleitet sein. Die vaginale Exploration ergab einen doppelt faustgroßen, in seiner Konsistenz derben, anteflektierten Uterus mit unregelmäßig knolliger Oberfläche, an dessen rechter Tubenecke ein wallnußgroßer empfindlicher Knoten fühlbar war. An Adnexen und Parametrien wurde kein pathologischer Befund erhoben. Die folgende Untersuchung in Narkose bot Hinweise für eine bestehende Tubargravidität. Da sich nach mehrtägiger Beobachtung an dem Befunde nichts änderte, wurde zur Klärung des Falles die Jodipinfüllung herangezogen.

Das Röntgenbild zeigt einen nicht beträchtlich vergrößerten Cavumschatten, der scharf abgesetzt ist und seine Dreiecksform bewahrt hat. Anzeichen für eine Atonie der Muskulatur sind nicht zu ersehen. An der rechten Uteruskante ist unterhalb des Tubenwinkels ein nischenartiger Bezirk vom Kontrastmittel ausgespart geblieben. Auf dem nach vorausgegangener Neuinjektion wenige Minuten später belichteten zweiten Röntgenfilm war dieser Defekt unverändert erhalten, sodaß eine unzureichende Füllung für sein Zustandekommen auszuschließen war und an der Vermutung, die Aussparung sei anatomisch bedingt, kaum noch Zweifel erhoben wurde. Eine Gravidität kam nicht in Frage, da die oben beschriebenen röntgenologischen Veränderungen im Bild nicht nachweisbar waren. Die Annahme, daß durch eine gutartige Neubildung, durch ein submuköses Myom die Füllung an der beschriebenen Stelle ausgeblieben sei, bot die einzige Erklärung. Sie stand mit dem Palpationsbefund und der Krankenanamnese in bestem Einklang. Der durch Radikaloperation entfernte Uterus erwies sich als myomatös entartet, sodaß die zuvor gestelle Diagnose ihre Gültigkeit behielt.

Während die zuletzt beschriebenen Uterusveränderungen in einer Schattenaussparung und dadurch bedingten unregelmäßigen Wandkonturierung übereinstimmendes Verhalten zeigten, lassen die Bilder von intramuralen oder subserösen Myomen eine solche vergebens suchen. Im Hinblick darauf, daß ursprünglich jedes Myom interstitiell mit seinem Wachstum beginnt, erscheint das wesentlich verschiedene Aufnahmeergebnis überraschend. Die variable Ausdehnungstendenz, die einerseits bei den submukösen Neubildungen nach dem Innern zu erfolgt, andererseits bei den subserösen ein Vordrängen in entgegengesetzter Richtung bevorzugt und schließlich bei den interstitiellen Myomen konzentrisch erfolgt, begründet die auf der Röntgenplatte sichtbaren Unterschiede. Trotz Fehlens eines so augenfälligen Merkmales, wie es die Schattenaussparung darbot, gestatten uns weitere Veränderungen, je nach der erreichten Größe des Tumors mehr oder minder grob erscheinend, die Diagnose auf interstitielles oder subseröses Myom zu stellen. Es sei zuvor erwähnt, daß schon der palpierende Finger in der Mehrzahl der berücksichtigten Fälle im Gegensatz zu den reinen submukösen Myomen einen eindeutigen Befund erheben konnte. Die im Röntgenbild fixierten Abweichungen von

der Norm lassen dies auch nicht verwunderlich erscheinen. Neben der erhöhten Kapazität, die infolge der konsensuellen Uterushypertrophie bei jeder Art von Myomen anzutreffen ist, spricht einmal eine Deformierung des Cavums für das intramurale bzw. subseröse Wachstum der Geschwulst. Dabei braucht die ursprüngliche Dreiecksform nicht gänzlich aufgegeben zu sein. In einem der beobachteten Fälle wurde diese Asymmetrie durch Auszerrung der dem Tumorsitz benachbarten Uteruskante hervorgerufen. Auf einem anderen Bild, auf dem die Geschwulst in der Nähe des Fundus zu suchen ist, macht sich ihr Einfluß auf die Abgangsstelle der Tube der gleichen Seite geltend, indem das normalerweise ½ bis 1 cm messende Ostium uterinum auf das doppelte verlängert ist und in allmählicher Verjüngung in den Tubenkanal übergeht. Solange der Tumor hinsichtlich seiner Größe bescheidene Grenzen wahrt und seiner Ausdehnung der unnachgiebige Beckenhalbring der gleichen Seite keinerlei Widerstände entgegensetzt, mag diese deformierende Wirkung der Neubildung auf den Hohlmuskel das einzige Kennzeichen für ihr Vorhandensein darstellen. Ist dagegen der zwischen Gebärmutter und Beckenknochen gelegene Raum von ihr ausgefüllt und sind ihrem Wachstum durch andere Einflüsse keine Grenzen gesetzt, dann kommt ein Merkmal hinzu, daß uns bei der Besprechung der Ovarialtumoren begegnet ist. Durch die zunehmende Vergrößerung des Myoms erfolgt unter dem Einfluß eines entstandenen Raummangels ein beständiger einseitiger Druck auf den gesamten Beckeneingeweideblock, der zu statischen Störungen in ihm führen muß und dem sich der Uterus als ihm angehörendes Organ nicht zu entziehen vermag. Unfähig, ihm auf die Dauer zu widerstehen, gibt sein Aufhängeapparat nach, eine Verdrängung des Organs, erkenntlich an der Verlagerung des Öldepots außerhalb der Medianlinie, ist die unausbleibliche Folge.

Diese Positionsänderung in Verbindung mit der Cavumdeformierung gibt Abb. 9 eindeutig wieder. Auch über den Sitz der Geschwulst erhalten wir sicheren Aufschluß.

Bei der bimanuellen Untersuchung der 26-jährigen Frau F. B., die mit einer typischen Myomanamnese in der Klinik Aufnahme fand, wurde ein bis zur Nabelhöhe reichender beweglicher Tumor gefühlt, der vom corpus uteri auszugehen schien. Schwangerschaftszeichen waren nicht vorhanden.

Im Bild finden wir den Uterusschatten nach links vorn verschoben. Er ist in seiner Längsachse leicht nach links

gedreht, sodaß er in dem queren Durchmesser etwas perspektivisch verschmälert zur Darstellung gelangte. Im Längsdurchmesser ist er in einem nach vorn konvexen Bogen gekrümmt. Eine solche Lage und Gestaltsanomalie konnte nur durch einen Geschwulstprozeß bedingt sein, der seinen Ausgangspunkt von der Uterushinterwand nahm und in breiter Ausdehnung gegen das Innere der Gebärmutter vorzudringen suchte, und der im Verlauf des Wachstums die Tendenz zeigte, bei Fehlen genügender Ausbreitungsfähigkeit durch die unnachgiebigen Lenden- und Kreuzbeinwirbel in das rechte Parametrium vorzurücken. Es bestand auch hier die Möglichkeit, die vorher mit Hilfe der Kontrastfüllung gestellte Diagnose durch den Operationsbefund zu beweisen.

Daß das Abweichen des Uterus von der Mittellinie mitunter enorme Grade betragen kann, geht aus Abb. 3 hervor, auf der wir den Fruchthalter vollkommen in seiner Längsachse verdreht, dicht an den rechten Beckenhalbring gedrängt finden, nicht imstande, gegenüber einem sich im linken Unterbauchraum ausbreitenden Myom und Kystom seine normale Position innezuhalten.

Wenn ich bisher immer nur von den günstigen Resultaten des Röntgenkontrastverfahrens zu berichten wußte und die Erfolge mit einem auserlesenen Bildermaterial der Klinik darzulegen in der Lage war, so soll nicht geleugnet werden, daß in mehreren zur Untersuchung gelangten Fällen eine eindeutige Diagnose nicht gestellt werden konnte, in vereinzelten Fällen ein nennenswertes Ergebnis überhaupt ausblieb. Diese Mißerfolge konnten uns nicht entmutigen, ebensowenig veranlassen, auf die Anwendung der Methode gänzlich zu verzichten. Sie wurden rasch genug wieder ausgeglichen. Dabei durften wir uns überzeugen, daß es oftmals die kompliziertesten und für die untersuchende Hand am schwierigsten zu deutenden Fälle waren, die gerade mit Hilfe dieses Verfahrens rasch und sicher zur Klärung gelangten. Es sei mir gestattet, im Folgenden ein Beispiel anzuführen.

Frau E. P., 46 Jahre alt, gibt bei ihrer Aufnahme am 5. 11. 29 an, seit ihrem 16. Lebensjahre bis Mitte Juli 1929 regelmäßig menstruiert zu sein. Im August und September blieben die Menses aus, dafür trat am 22. 9. eine längere Blutung auf, der 8 Tage vor der Aufnahme ein erneuter starker Blutabgang gefolgt war. Patientin ist seit 20 Jahren verheiratet, hat 4 normale und 2 Fehlgeburten durchgemacht. Im Jahre 1918 wurde sie wegen Bauchhöhlenschwangerschaft operiert, 3 Jahre später mußte sie sich einer Bruchoperation unterziehen.

Bei der Untersuchung der sehr kachektischen Frau fanden sich die Merkmale einer Zysto- und Rektozele. Die Portio wies mit ihrem quergespaltenen Muttermund die Anzeichen der vorausgegangenen Geburten auf. Der Uterus wurde als anteflektiert, klein, derb und beweglich gefühlt. Er schien durch einen rechtsseitigen apfelgroßen Adnex- oder Ovarialtumor, der durch die fettarmen Bauchdecken deutlich zu tasten war und eine derbe Konsistenz hatte, nach links verlagert zu sein. Dieser Befund wurde am Tage darauf revidiert. Da die rechte Tube sich von der Geschwulst palpatorisch nicht abgrenzen ließ, sondern in ihr aufging, wurde die Diagnose Tubargravidität gestellt und die oben erwähnte Blutung als Folge eines Fruchtkapselaufbruchs erklärt. Als die Patientin kurz vor der Operation noch einmal in Narkose zur Untersuchung kam, wurde auch diese Diagnose angezweifelt und auf die bereits festgesetzte Operation verzichtet, weil der Tumor sich als das gravide Corpus uteri erwies und das ursprünglich als Gebärmutter gedeutete Organ für sein Nebenhorn gehalten wurde. Ovarial- oder Adnextumor, Tubargravidität, schließlich Schwangerschaft in einem mißbildeten Uterus: unter diesen im Verlauf wiederholter vaginaler Untersuchungen gewonnenen Diagnosen die richtige herauszufinden, blieb Aufgabe der Hystero-Salpingographie. Sie wurde von ihr gelöst, aber nicht im Sinne einer der vier genannten Möglichkeiten. In Abb. 10 ist das Röntgenogramm des Falles wiedergegeben. Der Uterus ist noch vollständig mit Jodipin gefüllt, er zeigt Dreiecksform, die von einem normalen Bild einmal hinsichtlich ihrer Größe abweicht, zum anderen eine besonders breite, cavumwärts stark eingedellte Basis besitzt und die Bezeichnung Uterus arcuatus rechtfertigt. Anzeichen für eine Sinistropositio sind — in Widerspruch zum früheren Palpationsbefund — nicht vorhanden. Eher ließe sich eine Rechtsverlagerung diagnostizieren. Sie ist wahrscheinlich nur vorgetäuscht durch den tieferen Stand der rechten Cavumhälfte, auf der ein in seinen Umrissen gut sichtbarer Tumor lastet. Die Durchgängigkeit der rechten Tube, deren Verlauf unterhalb des Tumors teilweise zu verfolgen ist, wird durch die in der freien Bauchhöhle befindlichen zarten Jodipinschatten sichergestellt. Dieser Röntgenbefund ließ sich

mit den früheren Diagnosen nicht in Einklang bringen. Ein Ovarialtumor kam nicht in Betracht, weil bei der Größe der Geschwulst eine Einwirkung auf den benachbarten Uterus im Sinne einer Deformierung oder Verlagerung nach der gesunden Seite unbedingt hätte eintreten müssen und der rechte Eileiter nicht über, sondern unter die Geschwulst hinwegzog. Gegen das Krankheitsbild eines Adnextumors sprachen die freie Tubenpassage und ihr normaler Verlauf. Bei einer rechtsseitigen Tubargravidität wäre die gleichseitige Tube ebenfalls nicht durchgängig gewesen, der Uterus hätte die früher geschilderten Schwangerschaftsveränderungen gezeigt. Und schließlich konnte auch die oben näher ausgeführte Schwangerschaftsdiagnose nicht aufrecht erhalten werden, weil Eiaussparung und unscharfe Schattenzeichnung sich nicht im Bilde geltend gemacht hatten, der Uterus zwar leicht fehlgebildet war, aber jedenfalls kein linksseitiges Nebenhorn erkennen ließ. Nach Ausschluß dieser pathologischen Bilder konnte es sich im vorliegenden Fall nur um eine Muskelgeschwulst handeln, deren Ausgangspunkt im Fundus dicht oberhalb des rechten Tubenabgangs gelegen war. Aus dem Fehlen von Defekten in der Cavumfüllung war zu folgern, daß sich der Wachstumsprozeß der Geschwulst in der Richtung nach der freien Bauchhöhle, also subserös vollzogen hatte. Daß sich dabei die rechte Cavumhälfte unter der Belastung senkte, war bei der Größe des Tumors nicht verwunderlich. Abbildung 11 bringt seinen Umfang und seine Lage zum Uterus trefflich zum Ausdruck. — Bevor ich meine Ausführungen über den diagnostischen Wert der Hystero-Salpingographie schließe, will ich es nicht unterlassen, kurz auf die Möglichkeit der Darstellung von Entwicklungsstörungen hinzuweisen, zumal auch die Breslauer Klinik einige sehr schöne Röntgenbilder dieser Art besitzt. Da solche im allgemeinen seltenen Anomalien vielfach dem tastenden Finger zu entgehen pflegen, sind die Ergebnisse der Aufnahme mit ihren zufällig entdeckten Befunden besonders überraschend und für die Klärung einer ausbleibenden Schwangerschaft oder einer vorzeitigen spontanen Fruchtausstoßung sehr wertvoll. Praktisches Interesse verdienen die am häufigsten zur Beobachtung gelangenden Bildungsfehler an den Müllerschen Gängen, zu denen auch unsere im Röntgenbild als uterus arcuatus, uterus bicornis (Abb. 12) und uterus duplex festgestellten Mißbildungen zählen. Wenn solche fehlgebildeten Uteri für eine normale Schwangerschaft mit regulärem Geburts-

verlauf nicht immer die schlechtesten Aussichten bieten, wurden wir aber doch von der Mitteilung in Erstaunen gesetzt, daß der in Abb. 13 wiedergegebene Fruchthalter 6 Früchte hatte heranreifen lassen und in 5 Fällen die Geburtsarbeit leicht zu bewältigen vermochte.

Ich beschließe die vorliegende Arbeit in der Hoffnung, den Wert der Hystero-Salpingographie als Hilfsmittel zur Diagnose weiblicher Genitalerkrankungen auf Grund der Erfahrungen an der Breslauer Universitätsfrauenklinik dargelegt zu haben.

Ich erfülle eine angenehme Pflicht, wenn ich Herrn Prof. Dr. Fraenkel für die Anregung zu dieser Arbeit und Herrn Priv.-Doz. Dr. Pfalz für die mir zuteil gewordene Unterstützung meinen besten Dank ausspreche.

Literatur.

Albano: Zentralblatt für Gynäkologie 1929.
Arnstamm und Reinberg: Fortschritte auf dem Gebiete der Röntgenstrahlen 1927.
Béclère: J. de Radiol. 14, 1930, Ref.: Berichte über die gesamte Gynäkologie und Geburtshilfe sowie deren Grenzgebiete 1931.
Cotte und Martin: Gynec. et Obst. 1927, Ref.: Fortschritte auf dem Gebiete der Röntgenstrahlen 1928.
Duval: Bull. Soc. nat. Chir. 1928, Ref.: Fortschritte auf dem Gebiete der Röntgenstrahlen 1928.
Dyroff: Zentralblatt für Gynäkologie 1925 und 1926.
Guthmann: Zentralblatt für Gynäkologie 1929.
Haselhorst: Zeitschrift für Geburtshilfe und Gynäkologie 1928.
Hellmuth: Münchener Medizinische Wochenschrift 1927.
Hoffmann: Zentralblatt für Gynäkologie 1928.
Kok: Zentralblatt für Gynäkologie 1926.
Küstner: Lehrbuch der Gynäkologie 1922.
Lüttge: Monatsschrift für Geburtshilfe und Gynäkologie 1927.
Michaelides: Zentralblatt für Gynäkologie 1931.
Nahmmacher: Fortschritte auf dem Gebiete der Röntgenstrahlen 1927.
Nölke: Fortschritte auf dem Gebiete der Röntgenstrahlen 1927.
Novak: Zentralblatt für Gynäkologie 1931.
Odenthal: Zentralblatt für Gynäkologie 1927.
Schneider und Eisler: Fortschritte auf dem Gebiete der Röntgenstrahlen 1927.
Schober: Zentralblatt für Gynäkologie 1925.
Schultze: Zentralblatt für Gynäkologie 1928.
— Zeitschrift für Geburtshilfe und Gynäkologie 1928.
Stoeckel: Lehrbuch der Geburtshilfe 1930.
— Lehrbuch der Gynäkologie 1928.
Temesvàry: Zeitschrift für Geburtshilfe und Gynäkologie 1929.
Will: Deutsche Medizinische Wochenschrift 1929.

Lebenslauf.

Ich wurde am 30. November 1902 als Sohn des Tischlermeisters Ernst Jeschke und seiner Ehefrau Emma, geb. Mahler in Sorau N/L. geboren. Nach vierjährigem Besuch der Städtischen Mittelschule wurde ich Ostern 1913 Schüler des humanistischen Gymnasiums meiner Vaterstadt und erwarb an dieser Anstalt Ostern 1922 das Zeugnis der Reife. Am 1. April 1922 trat ich bei der Darmstädter und Nationalbank Zweigstelle Sorau in die Lehre. Nach zweijähriger Ausbildungszeit ließ ich mich an die Berliner Zentralstelle dieses Institutes versetzen. Vom 1. Oktober 1924 bis Ende April 1926 war ich als kaufmännischer Angestellter bei der Bahnspeditionsfirma I. G. Kluge in Sorau tätig. Im Sommersemester 1926 begann ich mit dem Studium der Medizin an der Schlesischen Friedrich-Wilhelms-Universität Breslau, bestand hier im Mai 1928 die ärztliche Vorprüfung und am 15. August 1931 das Staatsexamen. Vom 1. September v. J. bis Anfang Mai d. J. war ich als Medizinalpraktikant an der Breslauer Medizinischen Universitätsklinik beschäftigt, bis Anfang Juli am Diakonissenkrankenhaus Bethesda Breslau.

Ich beende mein praktisches Jahr an dem St. Hedwigs-Krankenhaus in Bad Warmbrunn.

Fritz Jeschke.

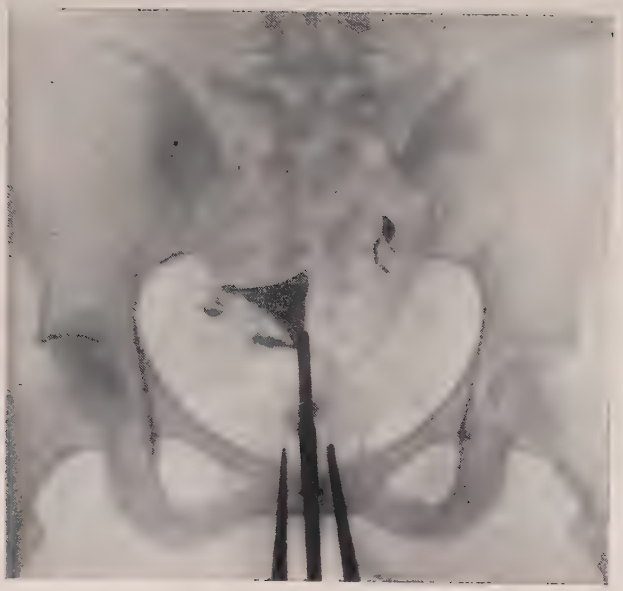

Abbildung 1

Abbildung 2

Abbildung 3

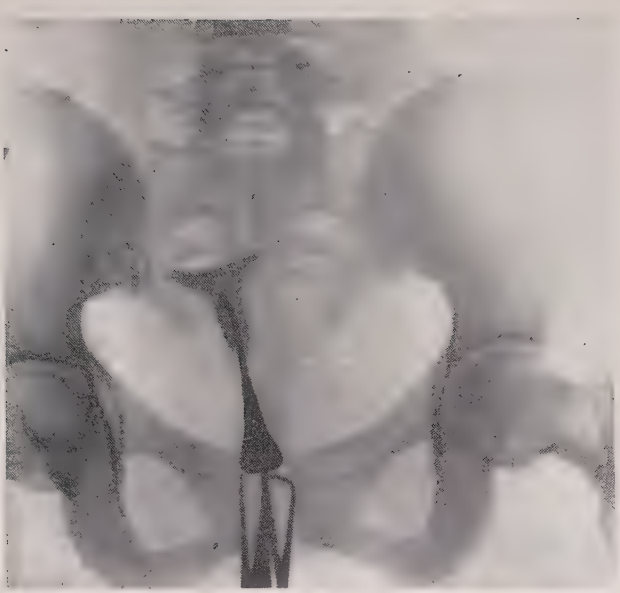

Abbildung 4

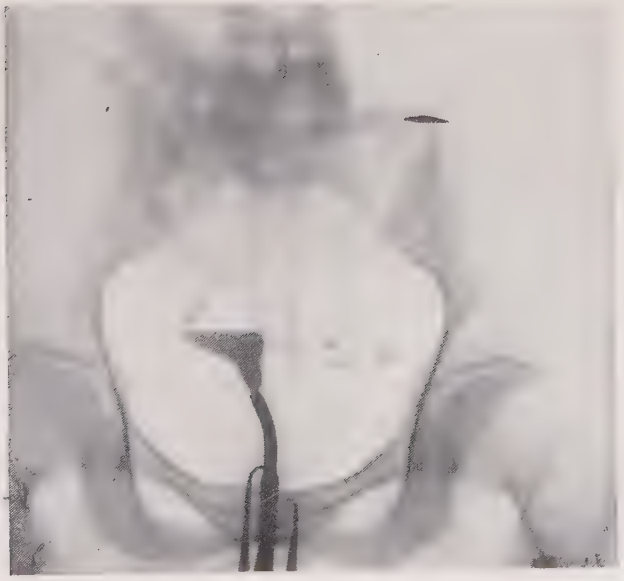

Abbildung 5

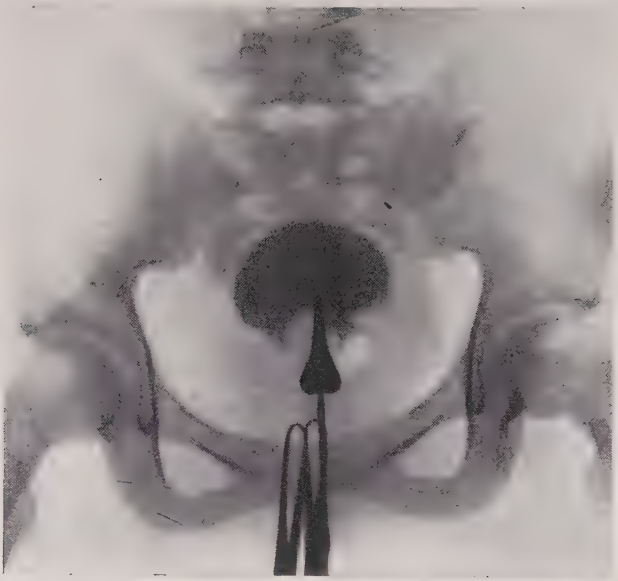

Abbildung 6

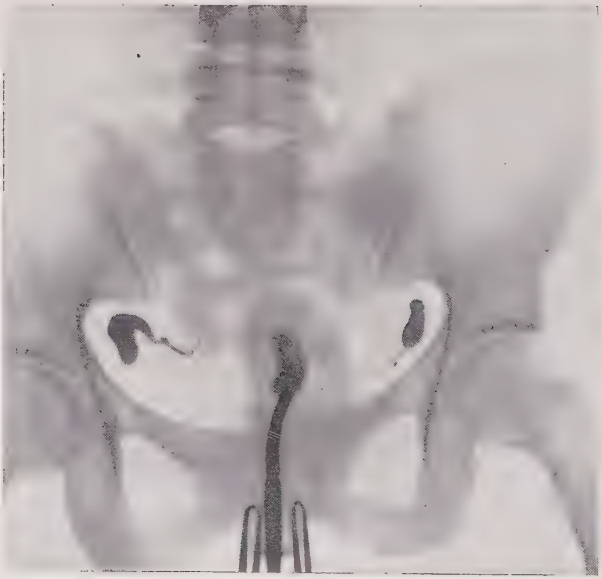

Abbildung 7

Abbildung 8

Abbildung 9

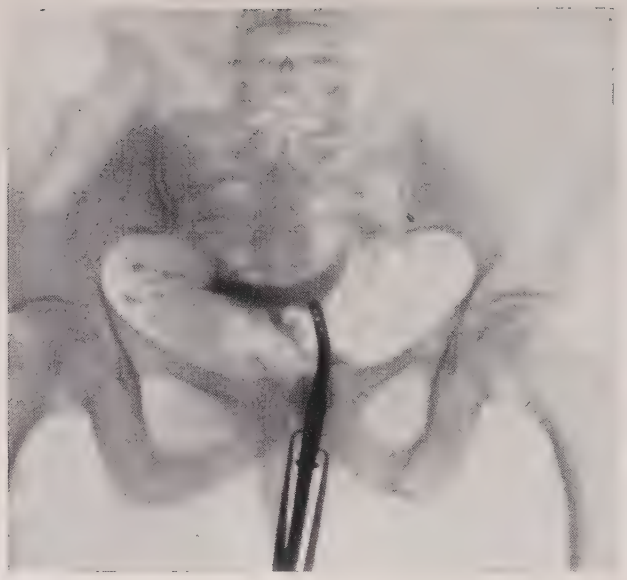

Abbildung 10



Abbildung 11

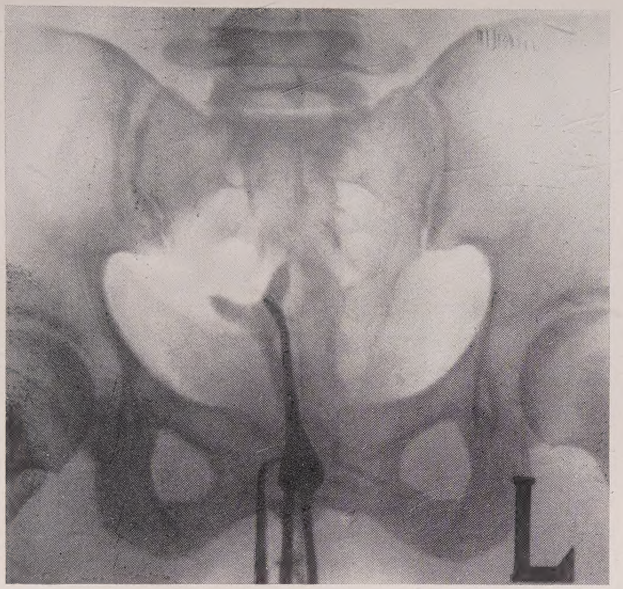

Abbildung 12

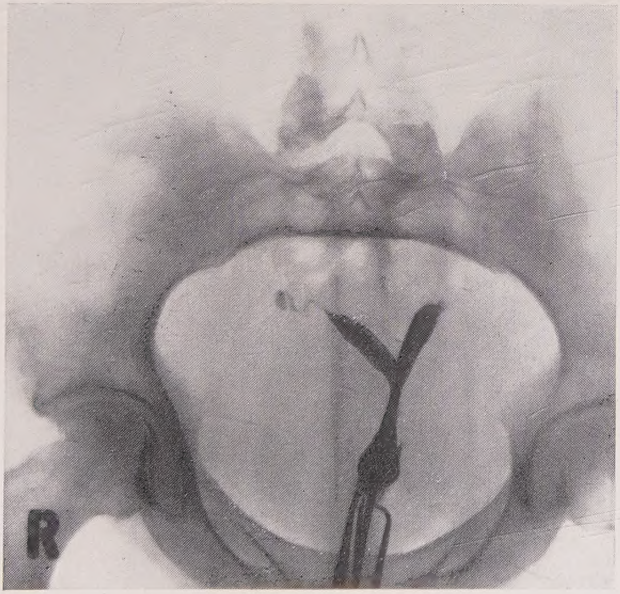

Abbildung 13